Aus der Frauenklinik der Universität Heidelberg.
Direktor: Geh. Hofrat Prof. Dr. von Rosthorn.

Ein Fall von Pyometra senilis.

LANE MEDICAL LIBRARY
SAN FRANCISCO

Ein Beitrag zur Lehre von den Epithelmetaplasieen.

Mit 2 Tafeln.

Inaugural-Dissertation

zur

Erlangung der Doktorwürde an der Hohen medizinischen Fakultät

der

Ruprecht-Carls-Universität zu Heidelberg

vorgelegt von

Karl Schneider
aus Magdeburg.

KÖNIGSBERG i. PR.
Buch- und Steindruckerei von Otto Kümmel.
1907.

Gedruckt mit Genehmigung
der medizinischen Fakultät der Universität Heidelberg
Dekan: *Prof. Dr. Gottlieb.* Referent: *Geh. Rat Dr. A. v. Rosthorn.*

Am 13. September 1905 wurde in die hiesige Frauen-Klinik eine Patientin wegen eines vermutlich malignen Tumors in der Blasengegend eingewiesen.

Dieselbe, Frau T. M., 59 Jahre alt, hatte schon einmal vor 10 Jahren, im Jahre 1895, in Behandlung unserer Anstalt gestanden, doch gelang es nicht, die damalige Krankengeschichte ausfindig zu machen. Sie wurde durch Zufall erst vor einiger Zeit aufgefunden, ist aber von einiger Bedeutung für die Erklärung des jetzigen klinischen Bildes, sodaß ich einige wichtige Daten aus derselben vorausschicken will:

Krankengeschichte Nr. 1.

Pat. war seit dem 14. Jahre regelmäßig menstruiert gewesen, hatte weder an Molim. menstrual., noch an Fluor gelitten; heiratete mit 26 Jahren; machte zunächst 1 normale Geburt, dann einen Abortus im 4. Monat und wieder 3 normale Geburten durch; nur beim letzten Wochenbett 4 Wochen Bettruhe wegen leichten Fiebers. Seit dem 1. Partus bestand ein Prolaps, der mit Pessar behandelt wurde. Bis vor 2 Jahren Menses regelmäßig; seitdem wurden sie unregelmäßig, seit 1 Jahr cessierten sie ganz. Vor etwa 3 Wochen traten plötzlich wieder Blutungen aus der Scheide auf unter gleichzeitigem Abgang von Blutgerinnseln. Der Stuhlgang war stark angehalten, die Faeces enthielten etwas Blut und Schleim. Das Wasserlassen war nur nach Reposition des Prolapses möglich. Es bestanden ein beträchtlicher Vorfall der vorderen und hinteren Scheidewand, die derb und runzelig aussah, (besonders Cystocele). Die Portio stand im Introitus. Damm 3 cm. hoch, Introitus 24 cm. weit. Links hinten vom Uterus fühlte man einen gut gänseeigroßen, am Kreuzbein fixierten Tumor.

Bei der Operation wurde zunächst der Prolaps reponiert und der Tumor vom hinteren Scheidengewölbe aus in Angriff genommen. Derselbe erwies sich als von prall-elastischer Konsistenz, beim Einschneiden entleerte sich eine bräunliche seröse Flüssigkeit, die ebensowenig wie der Tumor genau untersucht wurde. Derselbe wurde für ein Ovarialkystom angesprochen. Nach Umsäumung der Wundränder wurde der Douglas nicht wieder geschlossen, sondern drainiert; jetzt erst wurde die Kolporrhaphia ant. und Amputatio cervic. supravagin. gemacht. Heilung p. p. 3 Wochen später Kolporrhaphia post.

Bei der Entlassung war der Damm 4 cm. hoch, fest und dick; 5 cm. hinter dem Introitus fand sich eine ringförmige Verengerung der Scheide. Das Scheidenrohr war eng, der Uterus anteflektiert und mobil.

Krankengeschichte Nr. 2.

Aus der jetzigen Anamnese ist bei dem Fehlen der alten Krankengeschichte ganz besonders wichtig, daß Pat. bei wiederholtem Befragen mit Bestimmtheit angab, daß ihr vor 10 Jahren die Gebärmutter mit herausgenommen worden sei. Ferner gab sie an, daß durch die Operation die Menopause definitiv ausgelöst worden sei und seitdem nur etwas Kurzatmigkeit und gelegentlich Herzklopfen bestehe.

Das jetzige Leiden begann im Juli 1905 bei der Ernte. Pat. beobachtete bei geringen stechenden Schmerzen im Unterleib etwa 1 Monat lang Abgang von Eiter, angeblich aus der Scheide, 1 mal nach schwerer Arbeit auch Abgang von Blut. Dann Aussetzen aller Beschwerden bis zum 1. IX. 05. Plötzliches Auftreten sehr heftiger, brennender Schmerzen in der Blasengegend, so daß Pat. in der Nachtruhe gestört wurde. Seitdem ging der Urin nur schwer ab, wurde häufiger gelassen als früher, auch nachts mehrmals, und war trüb. Dabei bestanden Schmerzen in der Blase und im »Schluß«. Nie Blut im Urin. Keine Störungen des Stuhlganges, kein Schüttelfrost, kein Fiebergefühl, keine Kopfschmerzen. Allgemeinbefinden nicht wesentlich gestört, nur hie und da Frösteln und Appetitlosigkeit. Keine Schwellung des Leibes oder der Beine. Nur bei Beginn der Beschwerden soll der Leib etwas gebläht gewesen sein. Am 12. IX. einmaliges Erbrechen.

Status praesens: Mittelgroße Frau, in reduziertem Ernährungszustand; keine Anämie; Zunge belegt, aber feucht;

keine wesentlichen Drüsenschwellungen; keine Ödeme; keine Exantheme.

Lungen und Herz normal. Mäßige Arteriosklerose. Abdomen in den untersten Partien vorgewölbt, Venae epigastr. sehr deutlich. Perkussion: Über den oberen Partien sonorer Darmschall, von der Symphyse an bis etwa 10 cm. aufwärts ovale Dämpfung (Blase?). Leber und Milz ohne pathologischen Befund; Urin frei; Temp. 37,4°; Puls 86.

Genitalbefund: Äußeres Genitale senil atrophisch, die vordere Vaginalwand wölbt sich halbkugelig in die Vulva vor; alte Narben am Damm. Scheideneingang und Vagina auffallend eng, letztere nach oben zu sich verjüngend und blindsackartig endigend; eine Portio ist nirgends zu fühlen. Die vordere Vaginalwand ist durch einen kindskopfgroßen, prall-elastischen Tumor herabgedrängt, dessen höchste Kuppe handbreit über der Symphyse steht. Durch denselben ist das ganz kleine Becken weit nach rechts oben verzogen. Der Tumor ist wenig beweglich, von glatter Oberfläche und scheint nach rechts zu mehr entwickelt.

Rektal fühlt man nur den sich vorwölbenden unteren Pol des Tumors.

Diagnose: Wahrscheinlich Ovarialtumor.

Operationsbericht: 16. IX. 05 Bauchschnitt. Es präsentiert sich ein das ganz kleine Becken ausfüllender und die Symphyse gut handbreit überragender Tumor von bläulich roter Farbe und starker Gefäßinjektion, weich, fast fluktuierend, in seiner Form fast einem stark vergrößerten Uterus arcuatus gleichend. An der Kuppe keine Adhäsionen; doch schon in der Beckeneingangsebene läßt er sich nirgends umfassen. Die Blase liegt mit starkverdünnter Wand rechts oben frei vor dem Tumor. Allmählich gelingt es nach Trennung des Peritoneums vorn und der festen Adhäsionen hinten den Tumor freizumachen; doch ist eine Orientierung noch immer nicht gut möglich; von den Adnexen ist nichts zu sehen. Beim weiteren Ablösen reißt die dünne Wand ein und es entleert sich dicker, gelbiger, schleimiger Eiter in sehr großen Quantitäten. Daraufhin beginnt der Tumor von selbst durch langsame Kontraktion seiner Wand kleiner zu werden, wodurch seine Natur als Uterus klar wird. Exstirpation des Uterus in typischer Weise unter Zurücklassung der beiderseitigen Adnexe, die in den Adhäsionen kaum kenntlich sind. Der unterste Abschnitt der Cervix wird noch belassen und im

Bereich derselben die Scheide eröffnet. Drainage mittels eines Jodoformgazestreifens. Serosanaht, Bauchnaht in 4 Etagen.

Im Pyometraeiter weder mikroskopisch noch durch Kultur Bakterien nachweisbar.

Nur am 2. Tage p. operat. morgens leichtes Fieber bis 37,8°; vom 5. Tage an Temperatur nicht mehr über 37,0°. Bauchwunde am 25. IX. p. p. verheilt. Drainage am 28. IX. entfernt, fast keine Sekretion mehr (dieselbe war nie eitrig).

Entlassungsbefund: 1. X. 05. 11 cm. lange, linear verheilte Bauchnarbe; Vagina blindsackförmig endigend; der Granulationstrichter nicht mehr sezernierend, infiltriert, z. T. noch Nekrosen vorhanden; keine Beschwerden; subjektives Wohlbefinden.

Veranlassung zu dieser Arbeit gab aber erst der mikroskopische Befund an einem exzidierten Stück der Uteruswand, das von Herrn Professor *Schottlaender* untersucht wurde. Derselbe stellte eine teilweise Mehrschichtung des Oberflächenepithels fest und übergab mir den exstirpierten Uterus zur genaueren Untersuchung.

Derselbe war fast faustgross, von etwa birnenförmiger Gestalt und seiner Form nach leicht kenntlich. Am Fundus zeigt er ungefähr in der Mitte eine ganz seichte Einsenkung, der im Cavum eine stumpfe Spitze entsprach. Dadurch Andeutung eines Uterus bicornis. Länge 11 cm., Breite zwischen den Tubenwinkeln 9,5 cm., Dicke 5,5 cm. Die Hinterfläche des Präparates ist mit zahlreichen Schwielen bedeckt; die parametranen Flächen sind besonders links sehr schwielig und reich an Gefäßen. Im Frontalschnitt zeigt sich die Höhle des Corpus und der Cervix stark erweitert (8,5 : 6 cm.) und erfüllt mit schmutzig braunen Granulationsmassen und Gerinseln. Unter

diesem Belage erscheint die Schleimhaut gewulstet, aber nirgends ist eine Stelle zu finden, die ein malignes, tumorähnliches Aussehen hätte. Von dem Cervixkanal ist noch ein etwa $1^1/_2$ cm. langes Stück erhalten. Größte Dicke der Muskulatur 2 cm.

Von diesem Präparat, das in Alkohol gehärtet wurde, entnahm ich 8 Frontalschnitte, die die ganze Wand des Uterus umfaßten. Dieselben wurden in Paraffin eingebettet und daraus Serienschnitte von 10 μ Dicke angefertigt. Gefärbt wurden dieselben meist mit Haematoxylin Delafield und Eosin, teils auch mit Haematoporphyrin oder nach *van Gieson*. Einzelne Schnitte wurden auch auf Keratohyalin resp. auf Bakterien gefärbt. Letztere beiden Untersuchungen fielen aber negativ aus. Ebenso gelang mir leider nicht die Färbung mit Säurefuchsin auf Intercellularbrücken und Epithelfasern, da das Material nicht frisch genug eingelegt und außerdem in Alkohol fixiert war.

Sehr interessant ist nun der mikroskopische Befund. Die Schleimhaut zeigt nirgends auch nur annähernd normales Verhalten. An den meisten Stellen ist sie stark verdünnt und setzt sich gegen die Muskulatur mit einem dichten Infiltrationswall ab. Das Stroma zeigt deutlich stark ödematöse Aufquellung und leukocytäre Infiltration von wechselnder Stärke. Die Leukocyten, überwiegend gelapptkernige, außerdem auch eosinophile und radspeichenartige Plasmazellen, liegen oft in den weiten Maschen des Stromas. Dadurch entstehen Bilder, die oft in Degeneration begriffenen Deciduazellen täuschend ähnlich sehen und nur durch

die Kleinheit des Kernes von denselben zu unterscheiden sind. Gegen die Oberfläche zu sind manche Capillaren prall mit Blut gefüllt. Teils liegt das letztere auch frei im Gewebe, besonders in den oberen Schichten der Schleimhaut, oft dicht unter dem Epithel. Das Oberflächenepithel ist nur an den wenigsten Stellen erhalten. Meist lagert eine dicke Schicht von Detritus, roten und weißen Blutkörperchen dem Stroma unmittelbar auf. Das Epithel, soweit es überhaupt noch vorhanden ist, zeigt fast nirgends normales Verhalten; an einzelnen Stellen ist es mehrzeilig, an anderen dagegen so stark abgeplattet, daß es fast endothelartig das Stroma bekleidet. Die Drüsen sind zwar an Zahl stark herabgesetzt, zeigen aber fast überall, am ausgebildetsten in den Tubenecken, mächtige Hypertrophieen, indem sie oft bis tief in die Muskularis hineinreichen, so daß es manchmal fast den Anschein hat, als handle es sich um eine adenomatöse Wucherung.

Das Drüsenepithel zeigt gleichfalls starke Veränderungen; nur an einer Stelle, dicht über der Amputationsstelle, findet sich normales Cylinderepithel; eigentliche Cervixdrüsen sind selbst in den Schnitten, die aus der Cervix stammen, nicht auffindbar. Im übrigen ist das Drüsenepithel meist regelmäßiges, etwas abgeplattetes einschichtiges Epithel mit relativ stark färbbarem Protoplasma und basalen Kernen. Nur selten findet sich eine Abplattung des Epithels, ähnlich dem an der Oberfläche; dann sind die Zellleiber meist stark vergrößert, ebenso die Kerne, welche bläschenförmig aussehen. Zuweilen scheint es in dem

abgeplatteten Epithel auch zu Mehrschichtung zu kommen, doch läßt sich in der Tiefe der Drüsen nicht genau entscheiden, ob es sich nur um eine Reihe von Schrägschnitten handelt, da auf Serienschnitten die Bilder meist wechseln. Am interessanteten sind die Stellen, wo das Lumen der Drüsen in die Oberfläche übergeht. Hier ist das Epithel meist stark abgeplattet; außerdem kommt es aber auch zu einer ausgesprochenen Mehrschichtigkeit, wie sich auf Grund von Schnittserien mit Sicherheit feststellen ließ. Meist ist dann das Epithel 2—3 schichtig; stellenweise sind noch mehr Schichten vorhanden. Alle diese abgeplatteten Epithelien unterscheiden sich von den normalen auf den ersten Blick durch die sehr bedeutende Größe ihres Zelleibes, den meist länglich ovalen, bläschenförmigen Kern und die geringere Färbbarkeit des Protoplasmas, das nicht granuliert, sondern verquollen aussieht. Die einzelnen Zellen und Kerne sind entsprechend der Abplattung meist quergestellt und zeigen auf Schief- und Querschnitten polygonale Formen. Die Zellgrenzen sind nur sehr undeutlich ausgeprägt, oft garnicht erkennbar. Der Übergang von diesen abgeplatteten Epithelien, die — wie schon erwähnt — hauptsächlich auf die Drüsenmündungen beschränkt sind, zum Oberflächen- resp. Drüsenepithel erfolgt meist ziemlich schnell. Gegen das darunter liegende Stroma grenzt sich das Epithel fast überall scharf ab. Nur an den mehrschichtigen Partieen ist die Grenze oft etwas verwischt. Hier wechseln Bilder, wo die untersten Lagen aus fast gleichmäßigen, regel-

mäßig angeordneten kubisch-cylindrischen Zellen bestehen, mit solchen, wo die Zelllagen durchgehends stark abgeplattet sind. An letzterer Stelle findet sich meist eine nur undeutliche Abgrenzung gegen das Stroma infolge stärkerer leukocytärer Anhäufung und Durchwanderung. Die Leukocyten — häufig mehrkörnig — liegen teils einzeln frei zwischen den Epithelien, teils allein oder zu mehreren in großen Vacuolen, welche sich in allen Schichten des Epithels vorfinden und oft fast die Größe der Epithelien erreichen.

Trotz der unregelmäßigen, mannigfachen Epithelformen, gelang es mir nicht, Einbrechen des Epithels in das darunter liegende Gewebe, resp. Zapfenbildung oder Verhornung an der Oberfläche nachzuweisen.

Die Muskulatur ist im allgemeinen wenig verändert. Man findet durchgehends eine mäßige, leukocytäre Infiltration derselben. Hie und da ist dieselbe bedeutender, vor allem in der Umgebung einzelner Gefäße. Auch kleinere und größere kleinzellige Herde finden sich in derselben. Die Lymphbahnen und Capillaren sind meist sehr weit, einzelne derselben prall gefüllt. Die größeren Arterien besitzen eine deutliche Verdickung und geringe hyaline Degeneration ihrer Wände.

In dem untersten, wohl den obersten Cervixpartieen angehörigen Schnitten finden wir dieselben Zustände. Typische Cervixdrüsen gelang es mir nicht aufzufinden, überhaupt scheinen die Drüsen in diesem Abschnitt fast ganz zu fehlen. Dagegen

erscheint die ödematöse Durchtränkung des Stromas und die leukocytäre Infiltration noch stärker zu sein als im Corpus.

Was nun das klinische Bild in unserem Falle anbetrifft, so bedarf es in erster Linie der Erklärung, warum keine richtige Diagnose gestellt werden konnte.

Gegen eine Pyometra sprachen, trotz des Abganges von Blut und Eiter aus dem Genitale, mit fast absoluter Gewißheit die Aussagen der Pat. über die Exstirpation des Uterus. Aber auch ohne dies wäre wohl nicht leicht die richtige Diagnose zu stellen gewesen. Einmal wegen der Seltenheit so großer Pyometren, besonders in so vergerücktem Alter; ferner war es nicht möglich, ein dem Uterus ähnliches Gebilde zu tasten; auch fehlte jede Kommunikation des Tumors mit der Scheide; dadurch wurden im Gegenteil die Angaben der Pat. nur glaubhaft.

Nach dem ganzen Verlauf der Erkrankung lag es daher am nächsten, zumal bei den Erscheinungen peritonealer Reizung: Erbrechen, Stuhl- und Urinbeschwerden an eine Stiehldrehung bei einem Ovarialtumor zu denken. Dafür sprach neben dem Allgemeinzustand der Pat. auch Größe, Sitz und Konsistenz der Geschwulst. Gegen diese Diagnose sprachen nur die Angaben, daß vor einiger Zeit Blut und Eiter abgegangen seien. Wie dies zu erklären sei, blieb dabei allerdings vorläufig fraglich und mochte wohl auf mangelnde Beobachtungsgabe der Kranken zurückzuführen sein.

Außer Pyometra kamen differentialdiagnostisch noch bei ähnlich großen Tumoren im Becken in

Betracht: Blasentumoren, retrouterine Haematome, Ligamenttumoren, Doppelbildungen des Genitaltraktes und Schwangerschaft. Retrouterine Haematome und Schwangerschaft konnten aber bei dem Alter der Pat. und dem ganzen Tastbefund mit fast absoluter Gewißheit ausgeschlossen werden. An Doppelbildungen war bei dem Alter der Pat., und nach der angeblichen Exstirpation des Uterus auch nicht zu denken. Dieselben hätten sich im Falle ihres Bestehens schon früher, solange die Menses noch bestanden, geltend machen müssen. Ein Blasentumor konnte durch Katheterisation leicht ausgeschlossen werden, ferner dadurch, daß es gelang, die Blase als besonderes Gebilde neben dem Tumor nachzuweisen. Gegen die Diagnose eines Ligamenttumors sprach in erster Linie der mediane Sitz der Geschwulst.

Was die Therapie anbetrifft, so kam bei der Diagnose auf Ovarialtumor nur die Exstirpation in Betracht. Dazu standen zwei Wege zur Verfügung, der vaginale und der abdominelle. Gegen eine vaginale Operation sprachen aber verschiedene Gründe. Erstens war die Scheide sehr eng und kurz, sodaß die eigentlichen Scheidengewölbe, die für ein tieferes Vordringen auf den Tumor ja unbedingt erforderlich sind, vollständig fehlten. Zweitens — und das war maßgebend — zeigte der Tumor anscheinend feste Verwachsungen, deren Ausdehnung nicht genauer festgestellt werden konnte. Drittens war die Diagnose doch nicht mit genügender Sicherheit zu stellen, sodaß eine ausgedehnte Übersicht über das Operationsfeld wünschens-

wert war. Eine solche konnte nur die Laparatomie geben, besonders bei der ziemlich bedeutenden narbigen Schrumpfung der Scheide. Durch den späteren Befund wurde dieses Vorgehen nur gerechtfertigt, denn es fanden sich so ausgedehnte Verwachsungen, daß es trotz aller Vorsicht zum Einreißen der Wand kam. Auch wenn die Diagnose auf Pyometra von vornherein richtig gestellt worden wäre, war aus den schon angeführten Gründen dasselbe Vorgehen indiziert. Dann wäre vermutlich als Grund für die Größe der Geschwulst eine maligne Neubildung angenommen worden, welche ohne weiteres eine Totalexstirpation erfordert hätte. War es gelungen die Diagnose auf Pyometra zu stellen und lag zu einer Radikaloperation zunächst keine strikte Indikation vor, so haben sich die meisten Operateure — vor allem bei Verdoppelungen im Bereich des Genitaltraktus — damit begnügt, die Cervix zu erweitern, resp. dem Eiter einen Weg nach der Vagina zu bahnen und denselben auf längere Zeit hin zu drainieren, da die so geschaffenen Öffnungen eine große Tendenz zeigten, sich wieder zu schließen. Gewöhnlich wurde dann die Tumorhöhle noch einige Male mit antiseptischen Lösungen ausgespült, worauf glatte Heilung erfolgte. Dies wäre auch bei unserer Kranken möglich gewesen. Doch scheint es fraglich, ob sich der Uterus bei den ausgedehnten straffen Verwachsungen genügend hätte re- und kontrahieren können, um einen vollständigen Verschluß seiner Körperhöhle herbeizuführen. Auch fanden sich bei der mikroskopischen Untersuchung

bis tief in die Muskulatur hinein größere und kleinere Entzündungsherde, teilweise mit beginnender Nekrotisierung und tiefe Gewebsspalten, so daß die Operation sicher die zweckmäßigste war, zumal da bei dem hohen Alter der Pat. an der Erhaltung des Uterus ohnehin nichts mehr gelegen war. Die eben erwähnten Abszess- und Spaltbildungen deuten auch darauf hin, daß es höchste Zeit zur Operation war, da sonst in nicht allzuferner Zeit Perforation zu befürchten gewesen wäre. Zwar war die Virulenz des Eiters scheinbar eine sehr geringe, wie am besten die reaktionslose Heilung der Wunden trotz Einreißens des Tumors während der Operation beweißt, so daß die allgemeinen Befunde bestätigt werden. Aber sicher wäre der plötzliche Austritt einer so großen Eitermenge in die Bauchhöhle nicht gleichgiltig gewesen. Auch erscheint es mir sehr fraglich, ob es bei der gewöhnlichen Drainage der Pyometra zur Heilung gekommen wäre, da dann die erwähnten Herde in der Muskulatur doch zurückgelassen worden wären.

Über die Entstehung der Pyometra lassen sich nur Vermutungen aufstellen. Entweder kam es zunächst zu einem Verschluß der Cervix infolge seniler Atrophie, wie ihn *Hennig* [1]) bei 100 Frauen über 50 J. 28 mal fand. Dieser Vorgang wäre dann noch begünstigt worden durch die ausgiebige Portioamputation, welche bei der 1. Operation im Jahre 1895 vorgenommen wurde. Hinter dem Verschluß hätte sich dann zunächst

[1]) Arch. f. Gyn., 4.

eine Hydrometra gebildet, die symptomlos sich fortentwickelt hätte, bis sie schließlich infiziert worden wäre und zwar dann wohl vom Darm aus. Eine Infektion von der Scheide aus nach vorheriger Sprengung des Verschlußes durch erhöhten Inhaltsdruck und nachträglich erneuter Verschluß des infizierten Cavums, wie es *Godart* für seinen Fall (8) annimmt, erscheint mir etwas gekünstelt.

Mir scheint es am wahrscheinlichsten, daß es hinter einem verengten Os int. zunächst zu einer Endometritis haemorrhagica-purulenta senilis kam, mit Retention des Sekrets, das sich nur bei gelegentlichen starken Anstrengungen der Bauchpresse einen Weg durch den engen Cervixkanal bahnte, wofür der schubweise Abgang desselben spricht. Das abfließende Sekret seinerseits erzeugte durch seinen Reiz in der Scheide erst sekundär eine lebhafte Entzündung, auf Grund deren es zu der auch sonst so häufigen Kolpitis senilis adhäsia kam. Dieselbe ihrerseits führte, begünstigt durch die seit der ersten Operation bestehende Verengerung des Scheidenlumens zu einer ausgedehnten, festen Verwachsung der Vaginalwände bis an's Os ut. ext. hinauf. Wahrscheinlich ist für mich diese Erklärung auch deswegen, weil sich der Uterus nach der Entleerung seines Inhaltes so prompt contrahierte, was wohl dafür ein Zeichen ist, daß die Pyometra noch nicht sehr lange Zeit bestanden hatte; und weil die Beschwerden der Pat. ziemlich akut auftraten, sowohl die allerersten Symptome als auch später die Kompressionserscheinungen von Seiten der Nachbarorgane.

Der Grund für die Größe der Geschwulst ist vielleicht ein doppelter. Erstens mag die Entzündung eine sehr lebhafte gewesen und der Abschluß der Körperhöhle schon frühzeitig erfolgt sein, während sich die Endometritis noch in ihrem akuten Stadium befand. Des weiteren mag zu dem starken Anwachsen viel beigetragen haben, daß das Sekret auch nach innen, nach den Tuben zu keinen Ausweg fand, resp. sich dort nicht ansammeln konnte.

Über gleichgroße Pyometren finden wir nur selten in der Literatur berichtet. Am häufigsten entsteht die Pyometra entschieden bei Stenose resp. Atresie der Cervix durch Carcinome, nach *Bürklen* in 6,2 % aller Fälle. Doch wird hierbei das Cavum uteri fast nie über Faustgröße ausgedehnt. Relativ oft finden sich kindskopfgroße und noch größere Pyometren bei Verdoppelungen des Genitaltraktes in einem atretischen Nebenhorn. Bei einfachem Genitale gelang es mir nur 12 Fälle aus der Literatur zusammenzustellen, soweit mir dieselbe zugänglich war. Dieselben sind folgende:

Fall I. *Hansemann* [2]) sah einen kindskopfgroßen, nichtfluktuierenden Sack infolge Cervixcarcinom bei einer 72jährigen Frau. Dieselbe wurde aber wegen Kachexie nicht operiert.

Fall II. *Brunner* [3]) berichtet über eine 70jährige Frau, die vor 12 Jahren wegen starken Ausflußes eine Badekur gemacht hatte. Seitdem kein Ausfluß mehr.

[2]) Zeitschrift für Gynäkologie, 34.
[3]) Monatsschr. f. Geb. u. Gyn., 13.

Im Dezember 1897 bemerkte sie eine Geschwulst in der linken Seite und einige Zeit darnach Schmerzen beim Wasserlassen, starke Abmagerung, Appetitlosigkeit und Erbrechen. Er fühlte eine über kindskopfgroße Geschwulst, aus dem kleinen Becken aufsteigend, und stellte aus dem Scheidenverschluß die Diagnose. Nach Incision entleerte sich zunächst die obere Hälfte bis zu Gänseeigröße. Der Eiter erwies sich als vollkommen steril. Als Ursache für Scheidenverschluß und Eiterung fand sich nachträglich ein Plattenepithel-Carcinom der Scheide. Interessant ist in diesem Falle die schnelle Entwicklung der Pyometra und vor allem die schnelle Kontraktion des senilen Uterus. Im Anschluß an diese Beobachtung stellt *Brunner* die Behauptung auf, daß bei jeder größeren Retentionsgeschwulst bei vorgerücktem Alter eine maligne Neubildung anzunehmen sei. Wenn dies auch für die Mehrzahl der Fälle zutreffen mag, so ist doch mein Fall der beste Beweis, daß auch gutartige starke Dilatationen des Cavum uteri jenseits der Klimax vorkommen.

Fall III. *Mellish* [4]) fand bei einer 65jährigen Frau eine, das ganz kleine Becken ausfüllende, fluktuierende Pyometra. Während er anfangs zweifelhaft über die Art des Tumors war, gelang es ihm die richtige Diagnose zu stellen, als er eine vordere lazerierte Muttermundslippe entdeckte, ohne das dazu gehörige Os uteri finden zu können.

[4]) Americ. Journ. of Obst. January 1905.

Fall IV. Gleichzeitig berichtet *Mellish* über eine andere Pyometra bei 35jähriger Frau. Dieselbe hatte seit 5 Jahren einen stets gleichbleibenden Tumor im Hypogastrium bemerkt. Seit 3 Monaten fast völlige Cessatio mensium und gleichzeitiges Anschwellen des Tumors bis zur Nabelhöhe. Er stellte die richtige Diagnose. Als Ursache fanden sich 2 in der Gegend des Os uteri int. sitzende große Myome; die noch bestehenden leichten Menses erklärt *Mellish* für Blutungen aus der Cervixpartie.

Fall V. *Amann jr.* [5]) fand bei einer 35 j. Frau einen bis handbreit über den Nabel reichenden Tumor, mit teils knolliger, teils fluktuierender Oberfläche. Sichere Diagnose erst p. operat. möglich, wobei die fluktuierende Partie 1 Liter Eiter entleerte, während die Wand der Gebärmutter mehrere Myome enthielt. *Amann* nimmt an, daß es sich primär um eine Haematrometra gehandelt habe.

Fall VI. Bei einer anderen, 38 j. Patientin handelte es sich um ein Portio-Carcinom mit Verdacht auf Gravidität, der jedoch aus Mangel an anderen Schwangerschaftszeichen wieder fallen gelassen wurde. Der prall-elastische Uterus war etwa kindskopfgroß. Bei der Operation Austritt von Eiter in die Bauchhöhle ohne spätere Temperatursteigerung.

Fall VII. *Rheinstädter* [6]) operierte ein 13 j. bleiches Mädchen, das bisher noch keine Molimina menstrualia gehabt hatte. Temperatur 38,5 °. Ein bis zur Nabel-

[5]) Monatsschr. f. Geb. u. Gyn., 8.
[6]) Centralbl. f. Gyn., 1890.

höhe reichender Tumor mit oben aufsitzender, apfelgroßer Geschwulst. Zunächst dachte er an Ovarialkystom, zumal da angeblich bisher noch keine Mestruationsbeschwerden sich gezeigt haben sollten. Ausschlaggebend für die richtige Diagnose war eine bestehende Scheidenatresie. Drainage. Heilung.

Fall VIII. *Godart* [7]) fühlte bei 31 j. Virgo, die über in vierwöchentlichen Intervallen auftretende Schmerzen im Leib klagte, einen kindskopfgroßen Tumor. Bei der Inspektion bemerkte er, wie auf Druck ein Tropfen Eiter aus der Cervix hervorquoll. Auf Dilatation wurde 1 Liter Bakterium coli haltender Eiter entleert. Glatte Heilung. Er meint, daß hier zunächst eine Haematometra bestanden habe. Infolge des hohen Inhaltsdruckes sei es später zu Perforation nach der Scheide und dann zur Infektion von außen gekommen.

Fall IX. *Martin* [8]) fand eine vor 6 Monaten entstandene, sehr große Pyometra (Größe leider nicht genauer bestimmt). Ursache war ein bei der 26 j. Pat. bestehender Cervixverschluß unbekannter Ätiologie.

Fall X. *Ward* [9]) fand eine 30 Pfund wiegende Pyometra, die durch Laparatomie geheilt wurde.

Fall XI. *Hofmeier* [10]) sah eine kindskopfgroße Pyometra 2 Monate nach Kauterisation wegen inoperabelen Cervix-Carcinomes.

---

[7]) Centralbl. f. Gyn., 1901.
[8]) Brit. Med. Journ., 1896.
[9]) Kansas Med. Journ. Topeka (ref. Jahresber. 1895).
[10]) Monatsschr. f. Geb. u. Gyn., 11.

Fall XII. *Bondareff* [11]) operierte einen Tumor, dessen obere Grenze bis zur Leber reichte. Erst während der Operation gelang es die Diagnose zu stellen; nach derselben noch mehrmals Abszeße in der Uterusgegend.

Bei den meisten dieser 12 Fälle sind die Angaben leider sehr knapp. Bei den 3 letzten fehlen die Altersangaben. Bei Fall I—III handelt es sich um Frauen im Klimakterium, Fall IV—IX waren noch menstruiert.

Mikroskopisch ist scheinbar kein Fall genauer untersucht. Jedenfalls sind keine besonderen anatomischen Befunde vermerkt. Als Ursachen der Sekretretention werden angeführt: Verschluß des Cervixkanals durch Carcinom 3 mal, durch Myom 2 mal, aus unbekannter Ursache 3 mal, Scheidenatresie (natürlich mit gleichzeitigem Pyokolpos) 2 mal. 2 mal fehlen wieder jegliche Angaben über die Ätiologie, sodaß wir folgendes Schema erhalten:

1. Verschluß d. Cervixkanals durch:	bei Klimakt.	v. d. Klimax.	Alter unbestimmt	Zusammen
a) Carcinome	1	2	—	3
b) Myome	1	1	1	3
c) Unbekannter Herkunft	—	2	—	2
2. Verschluß der Scheide:	1	1	—	2
3. Ohne nähere Angaben:	—	—	2	2
Summe:	3	6	3	12

[11]) Ref. Jahresber. 1902.

Im Allgemeinen bieten alle diese Fälle nur wenig Interessantes. Reaktion der Körpertemperatur auf die Eiteransammlung wird nur in Fall V angeführt. Meist finden wir die Beobachtung bestätigt, daß der Eiter der Pyometren wenig virulent erscheint. Eine Ausnahme macht nur Fall X, bei dem die wiederholt auftretenden Abszesse auf eine gewisse Infektiosität desselben hinweisen. Interessant ist vor allem die Größe der Tumoren, die gelegentlich differentialdiagnostische Schwierigkeiten bereitete. Dieselbe erklärt sich bei den noch menstruierten Frauen wohl einfach aus einer Infektion des retinierten Menstrualblutes, entweder von der Vagina oder vom Darmtraktus aus; daher wohl auch das schnelle Wachstum der Geschwülste in Fall IV und VI. Bei den Klimakterischen reicht jedoch diese Erklärung nicht aus. Hier müßen wir wohl annehmen, daß es zu einer sehr heftigen primär eitrigen Entzündung mit sehr profuser Sekretion gekommen ist. Merkwürdig ist ferner die auch von *Brunner* (Fall II) beobachtete schnelle Kontraktion des mächtig gedehnten Organes trotz des hohen Alters der Pat. und des langen Bestehens der Pyometra endlich auch das Fortbestehen einer leichten Menstruation in Fall IV, das *Mellish* selbst auf eine Blutung aus den untersten Uterusspartien und der Cervix zurückführt.

Wenden wir uns nun zur Betrachtung des mikroskopischen Bildes. Aus demselben geht unzweifelhaft eine hochgradige Epithelveränderung hervor, wie sie bislang analog oder ähnlich nur selten beschrieben

ist. Ätiologisch kamen meist in Betracht chronische Reize des Endometriums. Dieselben waren zuweilen bedingt durch maligne Neubildungen. Ich denke hier in erster Linie an die von *Benkiser, Gebhard, Piering, Schauta* und anderen beschriebenen Fälle, bei denen sich ein Cervixcarcinom scheinbar diffus über das Endometrium ausbreitete, bekannt unter der Bezeichnung Zuckerguß. Dieselben unterscheiden sich aber wesentlich von meinem Fall dadurch, daß das Epithel hier fast durchweg nur abgeplattet ist, während es dort zu einem regelmäßigen Plattenepithel mit basalen Cylinderzellen kommt. Außerdem zeigt der Zuckerguß, besonders in der Nähe des Carcinomherdes, meist selbst einen malignen Charakter, da er stark prolifierende Zapfen bildet. In meinem Falle dagegen liegt das Epithel flach und scharf abgegrenzt dem Stroma der Schleimhaut auf. Vor allen Dingen fehlt aber ein primärer Krebsherd.

Ebenso ist ein beginnendes Drüsencarcinom aus dem mikroskopischen Befund auszuschließen, da sich nirgends von den Drüsen ausgehende solide Zellstränge finden. Ebensowenig können wir eine benigne Geschwulst für die Entstehung der Metaplasie verantwortlich machen.

Weiter sind gutartige Umwandlungen des Epithels und Mehrschichtigkeit beschrieben worden bei Gravidität und chronischen Entzündungen teils infektiöser, teils unbekannter Abkunft. Gravidität kommt für uns gar nicht in Betracht bei dem Alter und der Anamnese der Pat. Allein auch unabhängig davon würde es

nicht schwer fallen, mit Hilfe des Mikroskops den Verdacht zu widerlegen.

Bei chronischen Infektionen des Uterus mit Mehrschichtung des Oberflächenepithels handelte es sich ausschließlich um Gonorrhoe und Tuberkulose. Bei beiden Krankheiten wurden ähnliche Bilder wie in meinem Falle beschrieben. Gegen diese Diagnose spricht der negative bakteriologische Befund bei den Deckglaspräparaten und Schnitten. Während wir aber die erstere Infektion trotzdem nicht sicher mit Hilfe des bakteriologischen Befundes ausschließen könnten, ist es für die Tuberkulose wohl mit Sicherheit möglich an der Hand des histologischen Bildes. Denn nirgends konnte ich verkäste Herde oder Riesenzellenbildung finden.

Bei sonstigen chronischen Entzündungsprozessen des Endometriums sind 2 Arten von Metaplasieen beschrieben worden. Die eine, jetzt als recht selten geltende, ist als Ichthyosis uteri bekannt. *Zeller* machte zuerst auf sie aufmerksam. Es handelt sich dabei stets um eine Umwandlung des Oberflächen-Zylinderepithels in typisches Plattenepithel mit basalen Cylinderzellen. Die Ätiologie ist völlig unklar.

Die zweite Art chronisch-entzündlicher Veränderungen, zu der wohl auch mein Fall gehören dürfte, ist gleichfalls sehr selten beschrieben worden. Es kommt dabei zu einer hochgradigen Abflachung und meist auch Mehrschichtung des Uterusepithels, mit zum Teil atypischen Wucherungen desselben, welche aber nie entsprechend einem malignen Vorgange nach

der Tiefe zu, sondern nur nach der freien Oberfläche zu erfolgen.

Fall XIII. *v. Friedländer* [12]) fand schon an foetalen und kindlichen Uterus des öfteren eine Abflachung des Epithels und Andeutung von Schichtung in der Nähe der Drüsenmündungen, bei gleichzeitiger Erweiterung derselben. Dieselbe war gleichmäßig über das ganze Endometrium corporis verteilt und trat gewöhnlich dann auf, wenn es infolge querer Faltenbildung am Os internum zu Sekretstauung im Cavum kam.

Fall XIV. *G. Klein* [13]) erwähnt in seiner Zusammenstellung über Verwandlungsfähigkeit des Uterusepithels ein Cholesteatom des Uterus. Dasselbe entwickelte sich bei einer alten Frau nach Cervixverschluß aus einer Pyometra. Das Epithel war hochgradig verändert, sehr niedrig. Leider fehlt eine genauere mikroskopische Beschreibung. *Klein* glaubt weniger den mechanischen Druck als den chemischen Reiz verantwortlich machen zu müssen, da er bei Haematometra wohl hochgradige Kompression der Schleimhaut und trotzdem Cylinderepithel sah.

Fall XV. Eine genauere histologische Beschreibung fand ich zum ersten Mal bei *Bode* [14]). Es handelt sich um eine 44 jährige Pat., bei der wegen starker Blutungen Verdacht auf Abortreste bestand;

[12]) Zeitschr. f. Geb. u. Gyn., Bd. 38. »Über abnorme Epithelbildung im foet. u. kindl. Uterus.«

[13]) Münchener Med. Wochenschrift, 1897, No. 23. Verwandlungsfähigkeit des Uterusepithels.

[14]) Monatsschrift f. Geb. u. Gyn., Bd. 11. Benigne Epithelwucherung der Uterusschleimhaut.

Stroma völlig, Drüsenepithel meist normal; Zellgrenzen stellenweise verwaschen. Epithel niedrig, schollig; ebenso undeutlich und mehr syncytialen Charakters die Drüsenepithelien an Stellen, wo das Epithel abnormer Weise mehrzeilig wird; keine Verhornung, nirgends Einbruch in's Stroma. Das Oberflächen-Epithel ist an den wenigsten Stellen einzeilig, meist mehrzeilig, auf der Höhe der Falten mehrschichtig, gleichmäßig polygonal. Keine Verhornung, keine Abflachung. Auf eine Erklärung für die Ursache dieses Befundes verzichtet er; er gliedert ihn der von *Opitz* beschriebenen Mehrschichtigkeit des Drüsenepithels nach Abort an.

Fall XVI. *Hengge* [15]) bringt zwei Fälle von Mehrschichtigkeit des Oberflächenepithels, dabei aber fast keine Infiltration des Stromas. Im ersten Fall sah er teils kolossal große Zellen mit einzelnen Diastern parallel der Oberfläche, besonders da, wo das Epithel nur 2—3 schichtig ist, teils Zellen syncytialen Charakters. Im zweiten Fall lagerte das Epithel stellenweise unregelmäßig geformt, kubisch bläschenförmig oder flach zweischichtig, meist jedoch nur büschelförmig dem Stratum auf. Hier fand sich nirgends Abplattung; in keinem Falle Verhornung oder Einwucherung in's Stroma.

Fall XVII. Über einen weiteren Fall berichtet *Kraus* [16]). Während die drei ersten in seiner Arbeit

---

[15]) Monatsschrift f. Geb. u. Gyn., Bd. 15. Gutartige Mehrschichtigkeit des Uterusepithels.

[16]) Centralblatt f. Gyn., 1905, p. 1308. Über Wucherungen im Corpusepithel bei Cervix-Carcinom mit Pyometra.

citierten Fälle, in denen es zu regelrechter Plattenepithelbildung kam, wohl dem Oberflächenkrebs von *Benkiser*, *Hofmeier* etc. analog sind, ist sein letzter Fall wohl hierher gehörig. In demselben sah er Mehrschichtung über das ganze Corpus hin, ohne typisches Plattenepithel oder krebsähnliches Aussehen der Zellen. *Kraus* selbst hält alle diese Veränderungen, auch im letzten Falle, für bösartig und will sie als Vorstufen eines Carcinoms aufgefaßt wissen, im Gegensatz zu

Fall XVIII. *Hengge* und *Schauenstein* [17]). Letzterer hat sich besonders mit dem Vergleich der in der Literatur veröffentlichten Formen von Oberflächenkrebsen des Endometriums befaßt und selbst einen sehr interessanten Fall veröffentlicht, indem er neben carcinomatösen Metastasen Zustände im Oberflächen- und Drüsenepithel beschreibt und abbildet, die größte Ähnlichkeit mit Stellen aus meinen Präparaten haben. »Teils liegen länglich platte Zellen übereinander, teils lagern sie sich mit ihrer Längsseite büschelförmig aneinander. Das Protoplasma zeigt nicht mehr eine gleichmäßige Beschaffenheit, sondern ist wie ausgewaschen und locker gefügt, ja oft deutlich vacuolusiert . . . . nirgends Mitosen. Hie und da umschlossen die dichtgedrängt über und nebeneinander liegenden Zellen kleinste, runde Hohlräume, in denen Leukocytenkerne und Zerfallsprodukte von Epithelzellen lagern. An diesen Stellen fand sich oft eine

[17]) Gynäkol. Rundschau I, Heft 5 u. 6. »Beitrag zur Lehre der von der Schleimhaut-Oberfläche der Uterushöhle ausgehenden Krebsformen.«

besonders lebhafte Durchwanderung der Epitheldecke durch mehrkörnige Leukocyten.«

Betrachten wir diese 6 Fälle XIII—XVIII und den meinigen gemeinschaftlich, so finden wir, daß es sich stets um ältere Frauen handelt. Die jüngste (Fall *Kraus*) ist 34 J.; alle anderen sind über 40 J. alt. Gemeinschaftlich ist allen das ganz atypische Wachstum und die Anordnung des Epithels, teils Abplattung, teils Mehrschichtung oder Mehrzeiligkeit. Sichere ätiologische Momente finden sich bei keiner derselben, außer der chronischen Entzündung, die bei *Bode* und *Hengge* (Fall 2, 3, 4 seiner Arbeit) in Blutungen, in den übrigen Fällen in Eiterungen klinisch zum Ausdruck kam. Begünstigt scheint die Metaplasie durch vorgeschrittenes Alter zu werden.

Während *Kraus* nun die bei seinem Fall gefundenen und ähnliche Veränderungen durchweg für bösartig erklärt, wird dies von *Schauenstein* bestritten. Für letztere Ansicht sprechen verschiedene Umstände. Zunächst das von ihm selbst beobachtete Nebeneinanderbestehen von Epithelmetaplasien bei gleichzeitiger Dissemination von deutlich anders gebauten Geschwulstmetastasen auf der Schleimhaut. Zweitens scheinen auch die Fälle von *Hengge* (3, 4) mit Sicherheit die Gutartigkeit dieser Prozesse zu beweisen, da sich 1 J. nach der Curettage beide Male keine Metaplasieen im Epithel mehr nachweisen ließen. Endlich scheint sich auch mein Fall als gutartig zu erweisen. Ein Jahr nach der Operation ergab die bimanuelle Tastung ein ganz gesundes Verhalten des Unterleibes;

keinerlei Adhäsionen, Infiltrate oder Narben. Auch jetzt — fast zwei Jahre nach der Operation — erfreut sich Pat. laut brieflicher Mitteilung guter Gesundheit. Wenn aber *Schauenstein* meint, daß Metaplasie und Carcinom von einander abhängig seien, so gilt das wohl nur insofern, als durch den Krebs eben häufig ein solcher Reiz gesetzt wird, daß es zu stärkeren Veränderungen im Epithel kommt. Denn daß auch ohne Carcinom infolge heftiger Reize hochgradige Metaplasieen entstehen können, beweisen am besten die übrigen von mir citierten Fälle.

Was endlich die Seltenheit ähnlicher Fälle in der Literatur anbelangt, so mag dieselbe wohl darauf zurückzuführen sein, daß sich die Operateure, falls nicht makroskopisch schon Schleimhautveränderungen zu konstatieren waren, bislang meist damit begnügt haben, makroskopisch eine Pyometra festzustellen und einen eventuellen Tumor mikroskopisch auf seinen Bau zu untersuchen, daß sie aber das scheinbar wenig veränderte Endometrium keiner genaueren Beachtung würdigten.

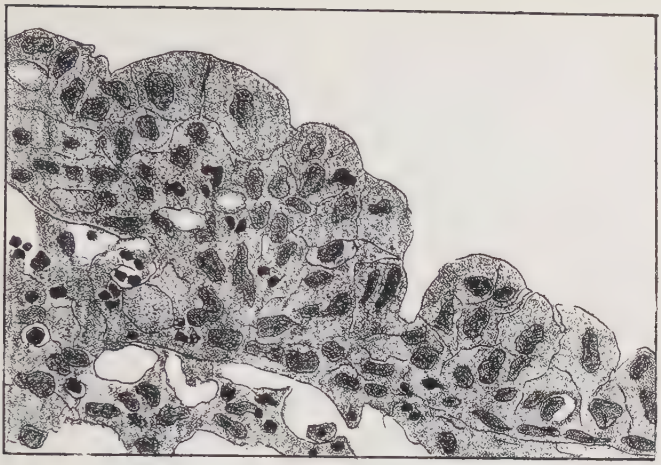

Fig. I.

Fig. II.

Fig. I u. II. Deutliche Mehrschichtigkeit des abgeplatteten Epithels an Stellen, wo das Lumen der Drüsen sich nach dem Cavum uteri zu erweitert. An Fig. I, sind die langgestreckten Kerne der Tunica propria deutlich sichtbar, in beiden Fig. zwischen den Epithelien Vakuolen und Leukocyten; letztere kenntlich an den kleinen, runden Kernen oft in den Vakuolen gelegen, die Kerne sehr intensiv gefärbt.

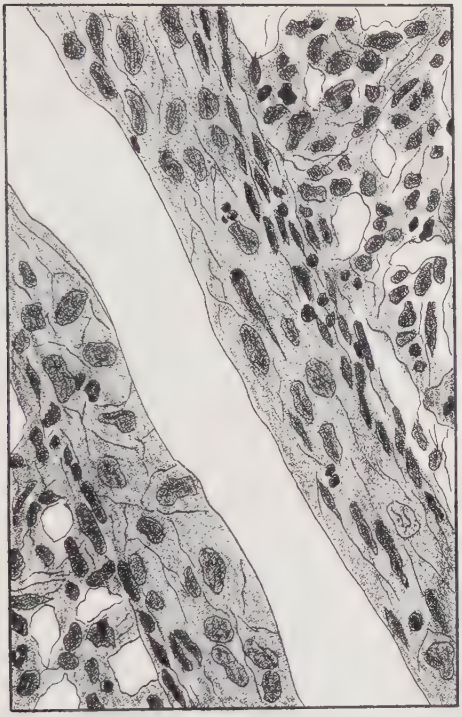

Fig. III.

Schnitt durch das Lumen einer kurzen Drüse mit deutlich mehrschichtigem, stark abgeplattetem Epithel. Tunica propria gut kenntlich.

Literatur-Verzeichnis.

Amann jr.: Monatsschrift f. Geb. u. Gyn., Bd. 8.

Bode: Monatsschrift f. Geb. u. Gyn., Bd. 11. »Benigne Epithelwucherung d. Uterusschleimhaut«.

Bondareff: Ref. Jahresberichte, 1902.

Brunner: Monatsschrift f. Geb. u. Gyn., Bd. 13.

Bürklen: Arch. f. Gyn., Bd. 4.

v. Friedländer: Zeitschrift f. Geb. u. Gyn., Bd. 38. »Über abnorme Epithelbildung im foetalen und kindlichen Uterus«.

Godart: Centralbl. f. Gyn., 1901.

Hansemann: Zeitschr. f. Gyn., Bd. 34.

Hengge: Monatsschrift f. Geb. u. Gyn., Bd. 15. »Gutartige Mehrschichtigkeit des Uterusepithels«.

Hofmeier: Monatsschrift f. Geb. u. Gyn., Bd 11.

G. Klein: Münchener med. Wochenschrift, 1897 No. 23. »Verwandlungsfähigkeit des Uterusepithels«.

Kraus: Centralblatt f. Gyn., 1905. »Über Wucherungen im Corpusepithel bei Cervix-Carcinom mit Pyometra«.

Martin: Brit. Med. Journ., 1896.

Mellish: Americ. Journ. of Obst., 1905.

Rheinstädter: Centralbl. f. Gyn., 1890.

Schauenstein: Gyn. Rundschau, I. Heft 5 u. 6. »Beitrag zur Lehre der von der Schleimhaut-Oberfläche der Uterushöhle ausgehenden Krebsformen«.

Ward: Kansas Med. Journ. Topeka. (Ref. Jahresberichte 1895).

Lebenslauf.

Ich, *Karl Rudolf Wilhelm Schneider,* evangelischer Konfession, wurde geboren am 8. August 1882 zu Magdeburg als Sohn des praktischen Arztes Dr. med. *Carl Schneider* und seiner Ehefrau *Elisabeth*, geb. *Bettenstaedt.*

Ich besuchte zunächst $3^1/_2$ Jahr lang eine Vorschule, dann das Städtische König Wilhelm-Gymnasium zu Magdeburg, wo ich Ostern 1901 das Reifezeugnis erwarb.

Ich studierte 2 Semester in Genf, 2 in Leipzig und 5 in Heidelberg, wo ich Ostern 1903 das Tentamen physicum und im Winter 1905/06 das medizinische Staatsexamen bestand.

Danach genügte ich dem ersten Teil meiner militärischen Dienstpflicht vom 1. April bis 1. Oktober 1906 beim Heidelberger Bataillon.

Seitdem bin ich als Medizinalpraktikant an der medizinischen Abteilung des akademischen Krankenhauses zu Heidelberg beschäftigt.